Lane Medical Library

Beiträge zur Kenntniss

der

Aftermuskulatur des Menschen.

Inaugural-Dissertation

einer hohen medicinischen Fakultät zu Bern

zur Erlangung der Doctorwürde

vorgelegt

von

C. Roux aus St. Croix (Waadt).

Hierbei 2 Tafeln.

1885

Bonn,

Separat-Abdruck aus dem Archiv f. mikrosk. Anatomie. XIX. Bd.

Verlag von Max Cohen & Sohn (Fr. Cohen).

Beiträge zur Kenntniss

der

Aftermuskulatur des Menschen.

Inaugural-Dissertation

einer hohen medicinischen Fakultät zu Bern

zur Erlangung der Doctorwürde

vorgelegt

von

C. Roux aus St. Croix (Waadt).

Hierbei 2 Tafeln.

Bonn,

Separat-Abdruck aus dem Archiv f. mikrosk. Anatomie. XIX. Bd.
Verlag von Max Cohen & Sohn (Fr. Cohen).

Von der medizinischen Fakultät zum Druck genehmigt auf Antrag von Prof. Dr. Aeby.

Der Dekan: Prof. Dr. Müller.

Bern, 28. Juli 1880.

Seinem hochverehrten Lehrer

Herrn Prof. Dr. Aeby in Bern

gewidmet

von dem Verfasser.

Digitized by the Internet Archive
in 2026

https://archive.org/details/IA40153505_0146

Die überraschenden Ergebnisse, welche die Untersuchungen des Herrn Prof. Aeby über die Muskulatur der Mundspalte[1]) zu Tage gefördert, zeigen wohl zur Genüge, was die mikroskopische Durchforschung methodisch angelegter Schnittserien für das bessere Verständniss verwickelter Muskelanordnungen zu leisten vermag. Gerne folgte ich daher der Aufforderung meines verehrten Lehrers, die Aftergegend in ähnlicher Weise zu bearbeiten. Der Lücken und theilweise auch der Widersprüche in den bis jetzt vorliegenden Angaben sind so viele, dass an einem lohnenden Erfolg des Unternehmens nicht zu zweifeln war, hätte derselbe schliesslich auch nur darin bestanden, die vorliegenden Angaben nach ihrer Richtigkeit sichten und all' die vereinzelten Beobachtungen, vielleicht unter Einfügung bisher noch fehlender Bindeglieder, zu einem Gesammtbilde zusammen fassen zu können. Es sei mir gleich hier gestattet, Hrn. Prof. Aeby für das freundliche Interesse, womit er mir zur Seite gestanden, meinen herzlichsten Dank auszusprechen.

Die Methode der Untersuchung ist zu bekannt, als dass ich mich bei deren Beschreibung aufhalten sollte. Ich bemerke daher nur, dass aus technischen Gründen blos Kinderleichen verwendet und die Schnittserien in den drei Hauptrichtungen der frontalen, sagittalen und horizontalen Ebene angelegt wurden. Soweit thunlich, wurden die gewonnenen Resultate durch gewöhnliche Präparation an Erwachsenen auf ihre Richtigkeit geprüft.

---

1) Die Muskulatur der menschlichen Mundspalte. Dieses Arch. Bd. 16.

Die Zeichnungen sind das Werk meines Bruders Felix in Lausanne. Sie wurden nach der Natur vermittelst des Scioptikons in den allgemeinen Umrissen entworfen und dann mit Hilfe des Mikroskopes bei stärkerer Vergrösserung in's Einzelne ausgearbeitet. Der gewählte Maassstab ist natürlich zu klein, um die Wiedergabe des histologischen Charakters zu ermöglichen. Es konnten daher die Gewebe nur in conventioneller Weise unterschieden werden. Das glatte Muskelgewebe ist auch in der Zeichnung glatt, das gestreifte in schematischer Querstreifung gehalten. Bei der ausserordentlichen Sorgfalt, die gerade diesem Theile meiner Arbeit gewidmet wurde, glaube ich für möglichste Naturtreue der gelieferten Bilder bürgen zu können.

Die Muskulatur der Aftergegend zerfällt in eine haupt- und nebensächliche. Zu der ersteren rechne ich ausser der Längsfaserschicht des Mastdarmes die beiden Schnürer und den Heber, zu der letzteren andere Faserzüge, welche von den benachbarten Organen (Steissbein und Harnröhre) an den Mastdarm herantreten. Wir betrachten zunächst die Hauptmuskeln.

1. Hauptmuskulatur der Afterspalte.

Die Hauptmuskeln des Afters sind theils glatt, theils quergestreift. Gewöhnlich werden sie auch nach diesen ihren histologischen Merkmalen gruppirt. Um einen möglichst raschen und klaren Einblick in die bestehenden Verhältnisse zu gewinnen, empfiehlt es sich indessen, hiervon Umgang und vor allem die beiden Schnürer, dann das Längsfasersystem der Darmwand und erst zuletzt den Heber in Angriff zu nehmen.

a. Innerer Afterschnürer (Sphincter ani internus).

Den bekannten Schilderungen des inneren Afterschnürers habe ich, soweit es seine eigentliche Grundlage anbetrifft, kaum etwas beizufügen. Er gehört zur Ringfaserschicht des Mastdarmes und ist nicht allein als erheblich verstärkter, sondern auch als ampullenförmig erweiterter Abschnitt (Fig. 1—4) derselben anzusehen. Seine Fasern ordnen sich zu getrennten Bündeln, zwischen denen, wie später gezeigt werden soll, Längsmuskeln hindurchtreten.

b. Aeusserer Afterschnürer (Sph. ani ext.).

Der äussere Afterschnürer besteht aus 10—12 concentrischen Bündeln, die im Ruhezustande einen zu sagittaler Spalte ausgezogenen und den Darm umspannenden Ring erstellen. Seine untersten Bündel rücken von beiden Seiten her so weit gegen die Mittellinie vor, dass sie in die unmittelbare Verlängerung des Sphincter int. zu liegen kommen (Fig. 1), während sie in der Mittellinie nach aussen davon Stellung nehmen (Fig. 2—4). Die ganze Faserlage liesse sich somit am besten mit einem an beiden Enden aufgebogenen Kahne vergleichen, über dessen durchbrochenem Grunde der nur seitlich von ihm getragene Mastdarm senkrecht aufsteigt. Die Enden des Kahnes schliessen ziemlich dicht an die Darmwand an (Fig. 2—4). Seine Seitenränder entfernen sich davon und erzeugen dadurch mit ihr eine breitere Spalte (Fig. 1), in welche sich von oben her das glatte Längsfasersystem und ein Theil des Afterhebers so hineinsenkt, dass sie davon gänzlich ausgefüllt wird. Rüdinger[1]) und zumal Robin und Cadiat[2]) haben bereits auf sie hingewiesen.

Der Spincter ext. ist in seinen seitlichen Abschnitten weniger compact als in seinen mittleren, wo wenigstens eine theilweise Durchflechtung seiner rechts- und linksseitigen Faserzüge stattfindet. Seine äussersten und zugleich auch obersten Randbündel sind die kräftigsten.

Wir haben von einer concentrischen Anordnung der Muskelbündel gesprochen. Es muss indessen gleich bemerkt werden, dass sich diese nicht einfach schaalenförmig umschliessen, sondern dass sie sich durch zahlreiche Anastomosen zu einem groben Netzwerke verflechten, dessen spindelförmige Maschen ebensoviele Durchgangspforten für das longitudinale Fasersystem der Darmwand abgeben. (Fig. 5.)

Die seitlichen Parthieen des Muskels treten in keinerlei nähere

---

1) Rüdinger: Beiträge zur Morphologie des Gaumensegels und des Verdauungsapparates. Stuttgart, 1879.

2) Robin et Cadiat: Sur la structure et les rapports des téguments au niveau de leur jonction dans les régions anales, vulvaires et du col uterin. Journal de l'anatomie et de la physiologie 1874.

Beziehung zu den Nachbarorganen. Solches ist seinem vordern und hintern Abschnitte vorbehalten. Mit Rücksicht auf die Art und Weise, wie es geschieht, lassen sich drei verschiedene Fasergruppen unterscheiden. Für eine jede von ihnen ist, einzelne durch locale Verhältnisse bedingte Unterschiede abgerechnet, die vordere und hintere Endigungsweise dieselbe.

Die oberflächlichsten Fasern gehen, wie entschieden auch Robin und Cadiat[1]) das Gegentheil behaupten, zur Haut, die meisten erst, nachdem sie sich in der Mittellinie von beiden Seiten her gekreuzt haben. Sie entsprechen dem „Hautmuskel" von Luschka[2]) und dem „Sphincter superficiel" von Cruveilhier[3]). Sie sind hinter dem After reichlicher vorhanden, als vor demselben. An letzterer Stelle lassen sie sich beim Manne ziemlich weit entlang der Raphe ano-scrotalis verfolgen, während sie beim Weibe naturgemäss frühzeitig ihr Ende finden.

Weitaus zahlreicher sind die Bestandtheile der zweiten Gruppe (sphincter profond, Cruveilhier). Sie heften sich nach vorheriger Kreuzung in der Medianebene an die Rückfläche und Spitze des Steissbeines (lig. s. musc. ano-coccygeus, Kohlrausch[4]). In der Kreuzungslinie erscheinen sie so hell und klar, dass man sich versucht fühlt, sie dort enden und eine wirkliche Raphe bilden zu lassen. Die genauere Prüfung belehrt indessen eines bessern. — Vor dem After enden von den Faserzügen dieser Abtheilung die einen auf der eigenen Seite an der fibrösen Medianlamelle des Dammes nach hinten von dem Musc. bulbo-cavernosus. Die andern überschreiten die Mittellinie und lassen sich, entgegen der Behauptung von Sappey[5]), jenseits derselben in den Bulbo-cavernosus, ja selbst in den Transversus perinei superfic. verfolgen. Fasern, welche sich, wie Henle[6]) angiebt, mit den genannten Muskeln der gleichen Seite verbunden hätten, sind mir nie vorgekommen.

---

1) a, a. O. S. 599, 601—603.

2) Luschka: Anatomie des menschlichen Beckens. Tübingen 1864.

3) Cruveilhier: Traité d'anatomie descriptive. 5. édition. p. 446.

4) Kohlrausch: Zur Anatomie und Physiologie der Beckenorgane.

5) Sappey: Traité d'anatomie descriptive. Paris 1876. T. II. p. 272 et 284.

6) Henle: Handbuch der sytematischen Anatomie des Menschen. Braunschweig, 1872. S. 515 u. 537.

Die letzte und tiefste Abtheilung des Sphincter ext. ist dadurch ausgezeichnet, dass ihre Angehörigen allem Anscheine nach den Mastdarm in geschlossenen Ringen umkreisen und somit weder nach vorn, noch nach hinten besondere Ansatzstellen erkennen lassen.

c. Längsfaserschicht des Mastdarmes.

Die glatten Längsfasern des Mastdarmes bieten oberhalb der beiden Afterschnürer nichts Bemerkenswerthes. Ihr Verhalten wird jedoch ein sehr eigenthümliches, sobald sie in deren Bereich gelangt sind. Sie zerfahren, indem sie in die Lücke zwischen Sphinct. ext. und int. vordringen, pinselförmig und durchsetzen beide mit zahlreichen Bündeln, um theils auf deren Gebiet, theils jenseits desselben auf dem Boden der äussern Haut ihr Ende zu finden (Fig. 1—4). Der genauere Sachverhalt ist folgender.

Die tiefsten Schichten des Längsfasersystems gelangen zwischen den obern Bündeln des inneren Afterschnürers zur Schleimhaut und vereinigen sich hier zu einer ziemlich starken Lage, welche bis zur Muscularis mucosae vordringt und mit derselben verschmilzt. Einige der Fasern mögen wohl in deren Besitz verbleiben, die meisten von ihnen biegen jedoch, von neuem in Gruppen gesondert, zwischen den untern Bündeln des Ringmuskels wieder nach aussen. Sie umfassen dabei ein jedes derselben von unten her mit nach oben concaven Schlingen und verlieren sich gegen die Längsfaserschicht hin ohne bestimmte Grenze. In der letzten Schlinge ruht das unterste Randbündel des Sphincter internus. Die Muscularis mucosae hat an ihnen keinen Theil. Ihre Fasern strahlen vielmehr geradlinig neben dem Afterrande in die Haut aus.

Die geschilderte Faserschicht liegt also im Innern der von den Ringmuskeln gebildeten Ampulle und verflacht in hohem Grade deren concave Wandfläche. Sie entspricht dem Dilatator internus von Rüdinger (a. a. o.), doch ist diesem Forscher, da seine Schnitte nicht weit genug nach oben reichten, ihre Herkunft unbekannt geblieben. Er bezieht sie auf eine einfache Verdickung der Muscularis mucosae [1]) und lässt sie somit nur in einer Richtung mit den Ringfasern zusammentreffen. In Wirklichkeit entspricht aber die ganze Faserlage einem besondern, von der Muscularis

1) Sustentator tunicae mucosae (Kohlrausch).

mucosae unabhängigen concentrischen Lamellensystem, dessen äusserste Glieder in kurzem Bogen die mittleren Bündel des Sphincter int. umgreifen, dessen mittlere und innere sich mehr und mehr in die Länge strecken, um die weiter auseinanderliegenden Fasergruppen der obern und untern Muskelhälfte unter einander zu verketten. In longitudinalen Dickendurchschnitten der Darmwand nehmen sie sich wie Bogen-Sehnen aus, welche die concaven Seiten der vom Sphincter int. gebildeten Bogenlinien überbrücken. Es bedarf wohl kaum des Hinweises darauf, dass diese Verhältnisse nicht an allen Durchschnitten mit gleicher Deutlichkeit zu Tage treten. An andern hinwiederum sind sie aber so klar ausgeprägt, dass jeglicher Zweifel über die Bedeutung des Gesehenen verschwinden muss.

Ungleich grösser ist derjenige Bruchtheil des Längsfasersystems, welcher sich dem Sphincter externus zuwendet. Er ist bestimmt, bis zur Haut vorzudringen, und theilt sich zu diesem Behufe in eine Anzahl von concentrischen Schichten, deren innerste zwischen den beiden Sphincteren hindurch geht, während die nachfolgenden den Körper des Sphincter ext. durchbohren. Jene allein ist continuirlich. Diese dagegen zerfallen in zahlreiche Streifen, welche sich durch die Maschen des von dem Sphincter ext. gebildeten Netzwerkes hindurchschieben. Es kann somit nur insofern von einer concentrischen Schichtung gesprochen werden, als sich jeweilen eine gewisse Anzahl von ihnen auf ein und dieselbe Kreisebene beziehen lässt. Sie enden in den tiefsten Schichten der Lederhaut, in welche sie entweder direct oder nach vorgängiger spitzwinkliger, stellenweise auch schlingenförmiger Vereinigung mit den Nachbarbündeln auslaufen. Es sind dies übrigens Dinge, die bereits von anderer Seite vollkommen naturgetreu sind geschildert worden [1]). Die Behauptung von Robin und Cadiat (a. a. O. S. 601), dass die Längsfasern nur zwischen die untersten peripherischen Bündel des Sphincter ext. vordringen, sowie diejenige von Henle (a. a. O. S. 197), dass sie bereits oberhalb des Sph. ext. ihr Ende finden, ist, wie mich der Befund an über hundert Schnitten ohne Ausnahme gelehrt hat, entschieden unrichtig. Wir werden später darauf zurückkommen, wie sie in ihren Endausstrahlungen von quergestreiften, dem Levator ani entstammenden Faserbündeln begleitet werden.

---

1) Rüdinger, a. a. O.

Das geschilderte Verhältniss zwischen Längsfasersystem des Mastdarms und Afterschnürer gilt für den grössten Theil des Afterumfanges. Es erleidet jedoch eine nicht unwesentliche Modification in der vorderen Mittellinie. Hier theilen sich die Längsfasern in ihrer Hauptmasse einfach in zwei Bündel, welche divergirend die Bestandtheile des Sphincter ext., sowie auch einige ihnen beigemischte Elemente des Afterhebers umfassen und unterhalb derselben in die Haut eintreten. Nur wenige schwächliche Bündel bahnen sich den Weg durch sie hindurch.

d. Afterheber (Levator ani).

Der Afterheber ist nicht der einheitliche Muskel, als welcher er in der Regel dargestellt wird. Man braucht nicht eben viele Frontal- und Horizontaldurchschnitte der Aftergegend sich anzusehen, um sofort zu erkennen, dass er aus zwei durch Richtung und Ansatz wesentlich verschiedenen Faserlagen besteht. Beide sind auch durch die gewöhnliche Präparationsweise, namentlich in mit Carbolwasser injicirten Leichen, unschwer zu trennen, und mehr als einmal gelang es mir, sie vermittelst des blossen Fingers oder mit Hülfe des stumpfen Scalpellheftes von einander abzulösen. Sie liegen übereinander und können daher als oberflächliche und tiefe Schicht oder ihrer nach innen absteigenden Richtung wegen auch als äussere und innere Schicht unterschieden werden. Richtiger wäre es allerdings, nur die letztere als Afterheber zu bezeichnen und die erstere anderswie zu benennen. Ich ziehe es indessen aus praktischen Gründen vor, die herkömmliche Bezeichnung beizubehalten. Schliesslich kommt ja, zumal in einer Wissenschaft, deren Nomenclatur auf alles andere eher als auf das Epitheton „rationell“ Anspruch zu machen berechtigt ist, weniger auf den Namen als auf die Sache an.

α) Oberflächliche oder äussere Schicht.

Die Linie, welche gemeiniglich für den Ursprung des Afterhebers im gewöhnlichen Sinn des Wortes angenommen wird, nämlich die Strecke zwischen dem Sitzbeinstachel und dem Seitenrand des Schoossgelenkes, scheint nur in ihrer vorderen Hälfte oder in ihrem vorderen Drittel zu der oberflächlichen Faserschicht in Beziehung zu treten. Deren Angehörige verlaufen beinahe parallel

mit der Medianebene zu beiden Seiten des Urogenitalrohres zum vorderen seitlichen Umfange des Spincter ext. und zwar so, dass die untersten der Mittellinie zunächst zu liegen kommen. Sie gränzen dabei unmittelbar an das oberste Randbündel des Sphincter ext. an und werden nur durch eine dünne, von spärlichen glatten Längsmuskelfasern durchsetzte Bindegewebsschicht davon geschieden. Sie umfassen gleich ihnen den Mastdarm und fliessen hinter ihm bis zum Steissbein in der Mittellinie in einheitlicher Schicht zusammen. Dieselbe liegt höher als die entsprechende Faserlage des Sphincter ext. (Fig. 1 u. 2). In ihr kreuzen sich die beidseitigen Faserzüge, wenigstens zum Theil, und zwar um so spitzwinkliger, je näher sie der Spitze des Steissbeins zu liegen kommen. In der unmittelbaren Nähe des Afters wird der Kreuzungswinkel so stumpf, dass es vielfach den Anschein gewinnt, als gingen die beidseitigen Fasern ohne Unterbrechung in einander über. Es ist indessen gerade an dieser Stelle beinahe unmöglich, die Grenze zwischen dem Levätor und Sphincter ext. festzuhalten. Der Gedanke liegt daher nahe, dass alle derartigen Fasern dem letzteren angehören.

β) Tiefe oder innere Faserschicht.

Die tiefe Faserschicht[1]) übertrifft die oberflächliche an Flächenausdehnung; sie überragt sie ebensowohl nach vorn, wie nach hinten zu und nimmt somit die ganzen Randabschnitte des Levator ani im herkömmlichen Sinn des Wortes für sich in Anspruch. Ihre Fasern convergiren von beiden Seiten her gegen die Afterspalte und dringen zwischen den Sphincter int. und ext. ein, um sich grossentheils dem glatten Längsfasersystem der Mastdarmwand anzuschliessen und mit ihm durch den Sphincter ext. hindurch zur Haut zu gelangen (Fig. 1). Die quergestreiften Elemente verschwinden dabei so ganz allmählich, dass von einer bestimmten

1) Sie entspricht zum Theil dem levator ani proprius von Lesshaft. Ihr voller Umfang musste diesem Forscher, da er ohne Mikroskop arbeitete, verborgen bleiben. Ich verdanke die Uebersetzung der russisch geschriebenen Dissertation (Petersburg, 1865) der Freundlichkeit von Fräul. stud. med. Begun in Bern.

Endigung derselben nicht gesprochen werden kann. Sie gehen einfach in den Zügen glatter Längsfasern auf[1]).

Anders verhalten sich die vordersten und hintersten Randbündel unsres Muskels. Jene überschreiten, dicht über dem Sphincter ext. und mit ihm zu einheitlicher Masse verschmolzen (Fig. 3 und 4), die Mittellinie, um sich an die Längsfasern der gegenüberliegenden Seite anzuschliessen[2]). Diese verflechten sich über den Fasern der äussern Schicht des Afterhebers zu einem unregelmässigen Netzwerke, das an der Vorderfläche der Steissbeinwirbel sein Ende findet (Fig. 2). Es ist unmöglich, die einzelnen Fasern in ihrem ganzen Verlaufe zu verfolgen. Ihre Zartheit und der hohe Grad ihrer Verfilzung bereiten unübersteigliche Hindernisse.

Zwischen After und Steissbein folgen sich somit die Faserzüge der Aftermuskulatur in dreifacher Schicht. Am oberflächlichsten liegen die Angehörigen des Sphincter ext., dann kommen die Ausstrahlungen der oberflächlichen oder äussern Schicht des Afterhebers. Den Beschluss bildet dessen tiefe oder innere Schicht (Fig. 2).

2. Nebenmuskulatur der Afterspalte.

Entfernt man die hinter dem After gelegenen und soeben in ihrer Reihenfolge aufgezählten Muskelschichten, so trifft man (Fig. 2) auf eine weitere, aus glatten und quergestreiften Elementen gemischte Faserlage[3]). Es ist dies der M. recto-coccygeus oder retractor recti von Treitz[4]) und der Tensor fasciae latae von Kohlrausch[5]). Béraud[6]) macht daraus einen suspenseur du rectum, Less-

---

1) Sie sind in den Abbildungen der Deutlichkeit zu Liebe schärfer dargestellt, als solches in Wirklichkeit der Fall ist.

2) In einem einzigen Falle glaubte ich auch Anschlüsse einzelner Fasern an den Bulbo-cavernosus erkennen zu können.

3) Der Behauptung von Kohlrausch (a. a. O.), dass sie bloss letztere enthalte, kann ich ebensowenig beistimmen, als derjenigen von Luschka (Anatomie Bd. 2. Abth. 2. S. 209) und Henle (Anatomie, 1. Aufl. Bd. 2. S. 183), dass sie deren gänzlich entbehre.

4) Vierteljahrschrift für praktische Heilkunde. Prag 1863. Bd. 1. Seite 124.

5) Kohlrausch a. a. O.

6) citirt bei Lesshaft.

haft[1]) ein Fasciculum sacro-coccygeum s. adjutorium internum. Der Recto-coccygeus entspringt an der Vorderfläche des Steissbeines mit zwei seitlich von der Medianebene gelegenen schmalen Streifen, welche kaum die Breite des genannten Knochens überragen, und schliesst sich im weiteren Verlaufe den glatten Längsfaserzügen an. Einige der Fasern, besonders eine gewisse Anzahl von quergestreiften, durchsetzt, statt die Längsfasern zur Haut zu begleiten, deren Schicht und endet zwischen den Bündeln des Sphincter internus, wie dies bereits Krause[2]) beobachtet hat, nur dass er sie fälschlich ausschliesslich aus glatten Fasern bestehen lässt.

Die Steissbeinfasern kehren in beiden Geschlechtern in gleicher Weise wieder. Dagegen finden wir, dass von vorn her die Mastdarmmuskulatur nur beim männlichen Individuum (Fig. 4) Zuzüge aus der Nachbarschaft erhält, während beim weiblichen (Fig. 3) solche völlig zu fehlen scheinen. Sie zweigen theils in auf-, theils in absteigender Richtung von der Längsfaserschicht der Harnröhre ab, verflechten sich in unregelmässiger Weise gegenseitig und mit den Längsfasern des Mastdarmes, an welche sie einige magere Bündel abtreten, und enden grösstentheils zwischen den Bündeln des Spincter int. Sie erinnern somit an den Recto-coccygeus und werden daher passend zur Grundlage eines M. recto-urethralis gemacht.

Wir können das Ergebniss unserer Untersuchungen in wenig Worten zusammenfassen. Die Aftermuskulatur enthält zwei typische Fasersysteme, ein longitudinales, der Achse des Darmkanales gleich gerichtetes, und ein transversales, sie mehr oder weniger rechtwinklig überkreuzendes. Beide erscheinen als ein Gemisch von glatten und quergestreiften Elementen, immerhin in der Weise, dass jene im ersten, diese im zweiten System die Oberhand gewinnen. Beide durchflechten sich, bevor sie durch Anschluss an die äussere Haut oder an tiefer gelegene Organe ihr Ende finden.

1) Lesshaft: Ueber einige die Urethra umgebende Muskeln u. Fascien. Arch. f. Anat. u. Physiol. Jahrg. 1873.

2) Krause: Handbuch der menschlichen Anatomie. 2. Aufl. Bd. 1. S. 219.

Das Längsfasersystem entstammt in seinen glatten Bestandtheilen der Wand des Mastdarms selbst. Die quergestreiften gehören in das Gebiet der innern oder tiefen Schicht des Afterhebers. Es strahlt zum grössten Theil in die Haut aus.

Das Querfasersystem ist etwas verwickelter. Ein Theil von ihm umzieht den After mit geschlossenen Ringen, welche die Mittellinie des Körpers ohne Unterbrechung überschreiten, ein anderer zerfällt in symmetrische Seitenhälften, deren Fasern mit oder ohne beidseitige Kreuzung nahe der Mittellinie enden. Dem ersteren gehört der ganze Sphincter internus und ein kleiner Bruchtheil des Sphincter externus an, für den letzteren liefert der Sphincter ext. das Hauptcontingent. Es wird unerheblich verstärkt durch Bündel der innern Schicht des Afterhebers. Dessen äussere Schicht bleibt dem After überhaupt fern und tritt in keine nähere Beziehung zu ihm. Seine Seitenhälften schliessen in der Mittellinie und hinten zusammen; vorn bleiben sie getrennt.

Die Beziehungen der verschiedenen Faserbündel lassen sich der Hauptsache nach folgendermaassen übersichtlich zusammenstellen:

1. Längsfasersystem:	Längsfaserschicht des Mastdarms.	Innenschicht des levator ani.
2. Querfasersystem:	Sphincter ext. und internus. Aussenschicht des levator ani.	

Alles Weitere ergiebt sich aus dem nachfolgenden Schema. Von allem Nebensächlichen ist in demselben selbstverständlich Umgang genommen.

Schematische Darstellung d. Faserverlaufs d. Aftermuskulatur.

MM Medianebene. — C, Steissbein. — l, Längsfaserschicht des Mastdarmes in ihren unteren Ausstrahlungen; l', Bündel, welche den Sphincter int., l'', Bündel, welche den Sphincter ext. durchsetzen u. dessen Fasergruppen von unten her umgreifen. — Sph. i., Spincter internus. — Sph. e., Sphincter externus, α, geschlossene Ringschicht, β, Hautschicht, γ, Steissbeinschicht mit theilweiser Ausstrahlung in den Musc. bulbo-cavernosus (b.c.) u. transversus perinei superf. (t.p.) — L.i., Innere, L.e., äussere Schicht des Afterhebers. — Die oberflächlichen Ansätze an der Haut sind durch Punkte, die tiefen an der Raphe der Mittellinie durch Kreuze hervorgehoben.

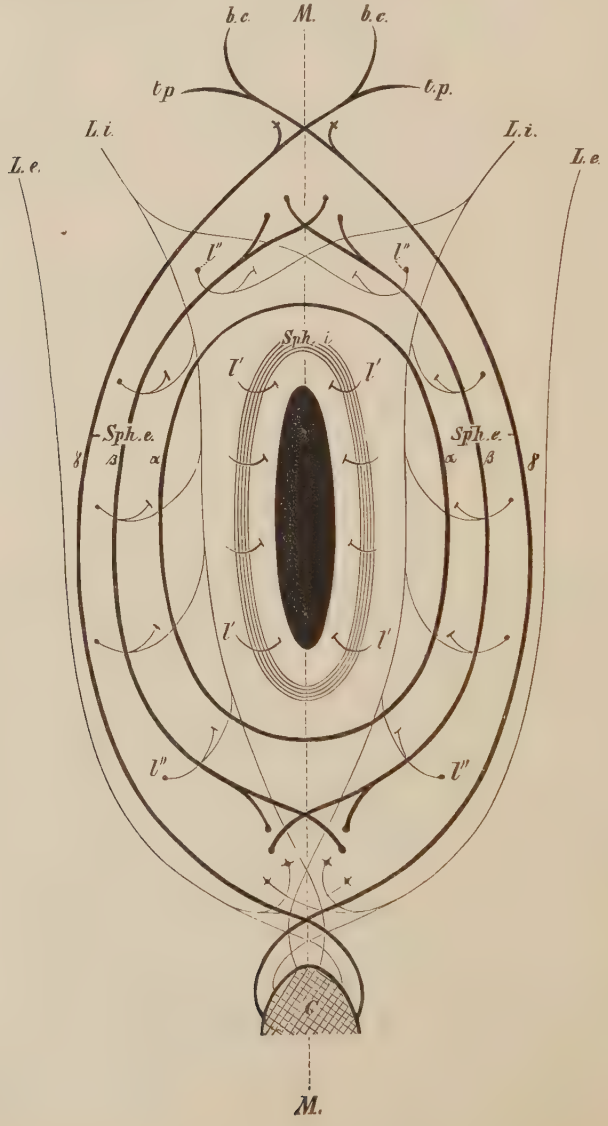

Erklärung der Abbildungen auf Tafel XXXII und XXXIII.

Herstellung vermittelst Scioptikon u. Miskroskop. — Kinder. — Folgende Bezeichnungen kehren in den Figuren in gleicher Weise wieder: R, Schleimhaut des Rectum. — Sph. i., Sphincter int. — Sph. e., Sphincter ext.; Sph. e.', Hautschicht desselben — L. i., Innere, L. e., äussere Schicht des Levator ani. — l, Längsfaserschicht des Mastdarmes mit den Sphincter int. (l') und den Sphincter ext. (l'') durchsetzender Abtheilung. — c, Ringsfaserscicht.

Fig. 1. Frontalschnitt des Mastdarms.

Fig. 2. Hinterer Sagittalschnitt des Mastdarms. O.c., Steissbein. — r.c., Musculus recto-coccygeus.

Fig. 3. Vorderer Sagittalschnitt des Mastdarmes (Mädchen). — V, Scheide.

Fig. 4. Vorderer Sagittalschnitt des Mastdarmes (Knabe). — U, Harnröhre mit der Längsmuskelschicht. — C.c., Corpus cavernosum (bulbus) urethrae. — b.c., Musc. bulbo-cavernosus. — r.u., Musc. recto-urethralis.

Fig. 5. Horizontalschnitt des Sphincter ext.

Universitäts-Buchdruckerei von Carl Georgi in Bonn.

Fig. 1.

Fig. 2.

Fig. 3.

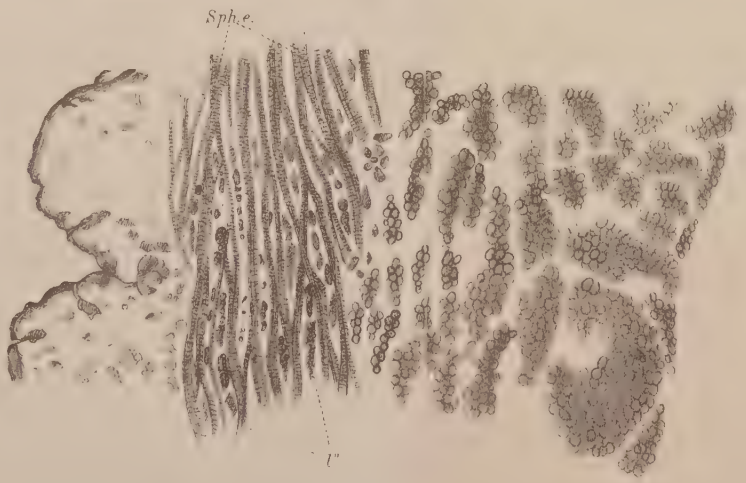

Roux. del.

Lith Anst. v. J. G. Bach, Leipzig

Roux del.

Litn. Anst. v. J. G. Bach, Leipzig.

Universitäts-Buchdruckerei von Carl Georgi in Bonn.